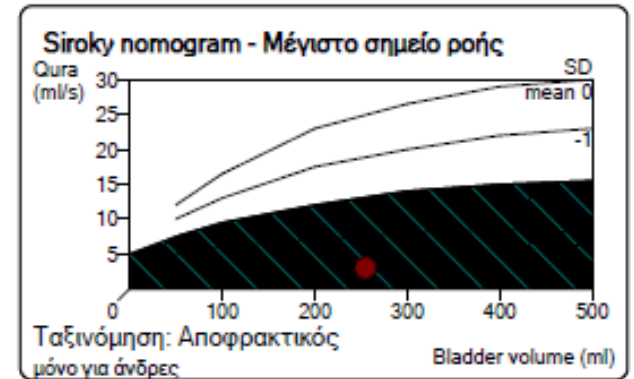
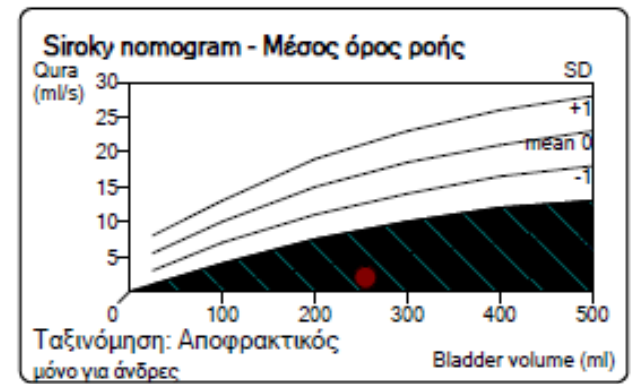
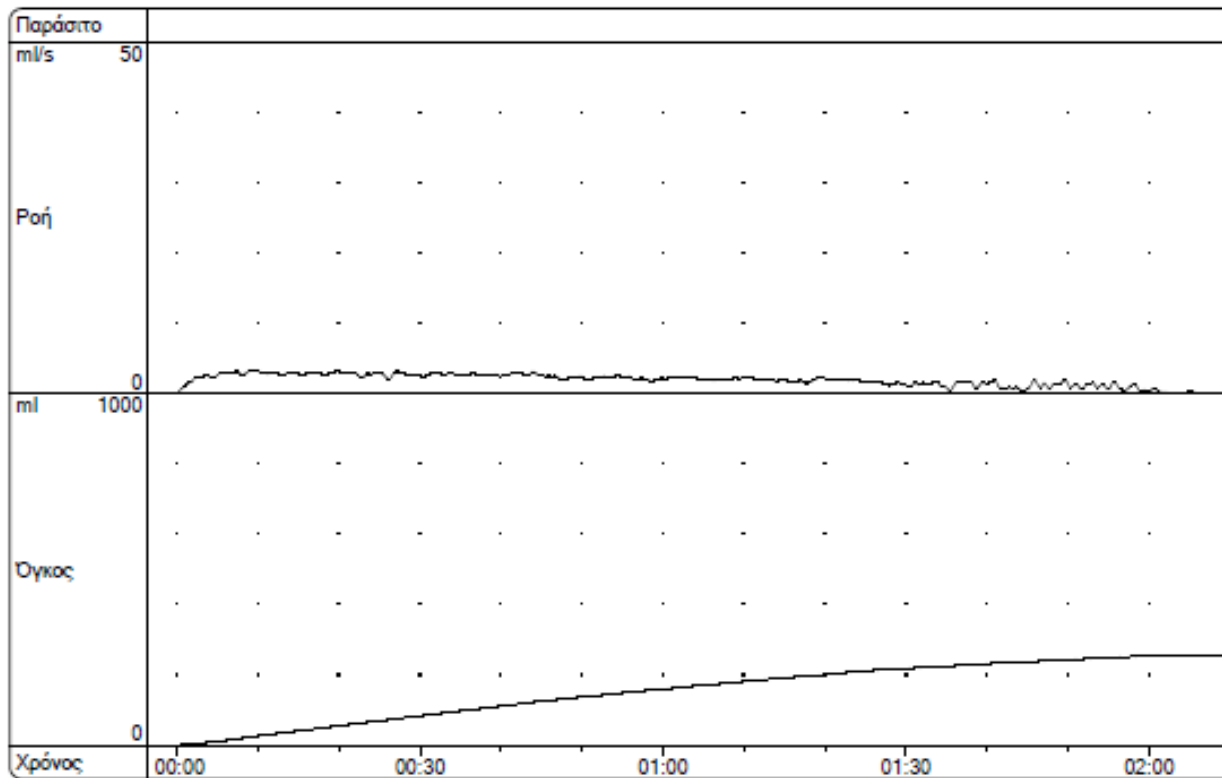


ΙΣΤΟΡΙΚΟ ΑΘΕΝΗ

- 74 ετών
- Αρτ. Υπέρταση, υπερλιπιδαιμία
- Προ 3ετίας TUR-P
- Ανάπτυξη στενώματος 6 μήνες μετά το χειρουργείο
- 1 φορά οπτική ουρηθροτομή
- Διαστολές ουρήθρας
- Προσήλθε με δυσκολία στην ούρηση

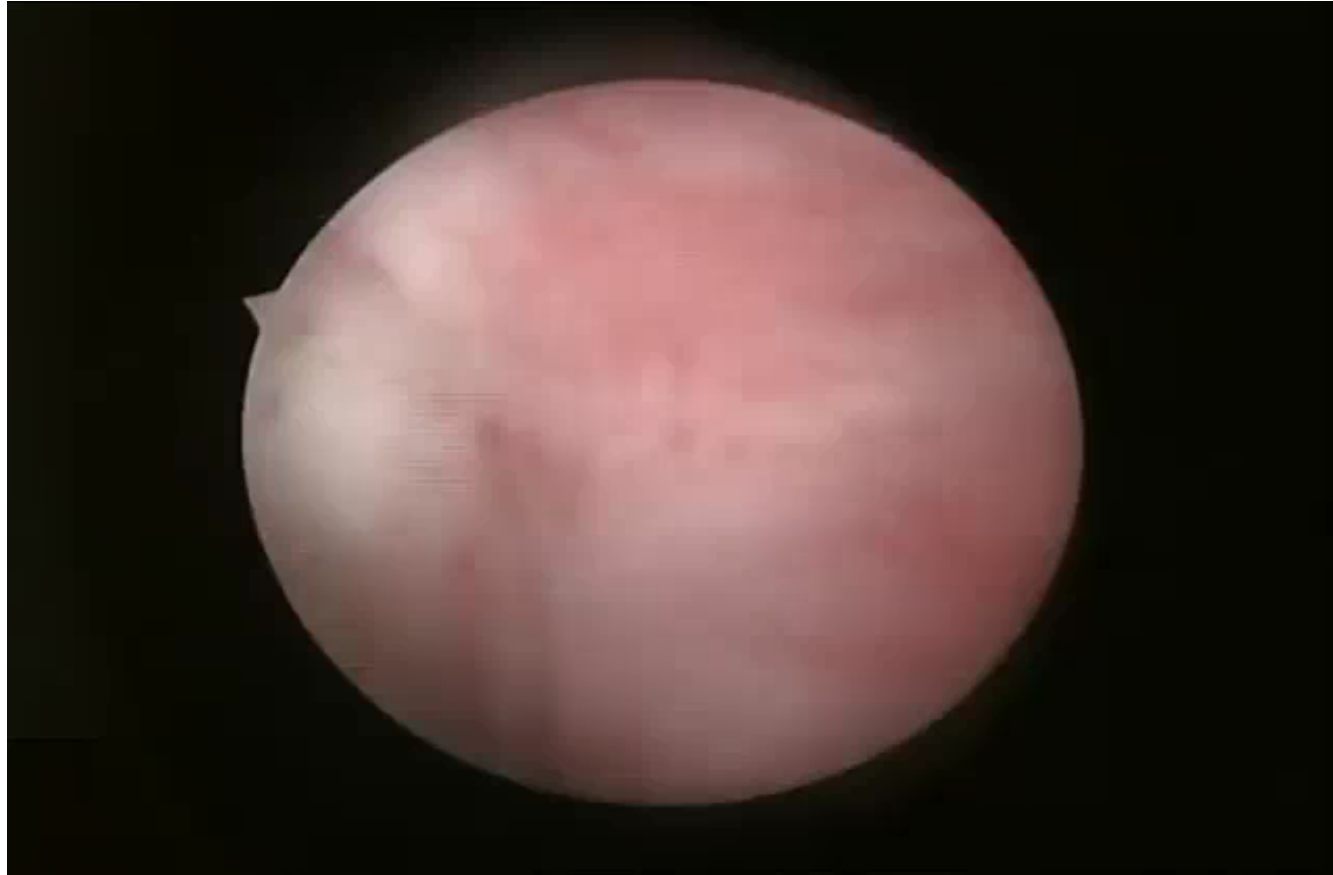

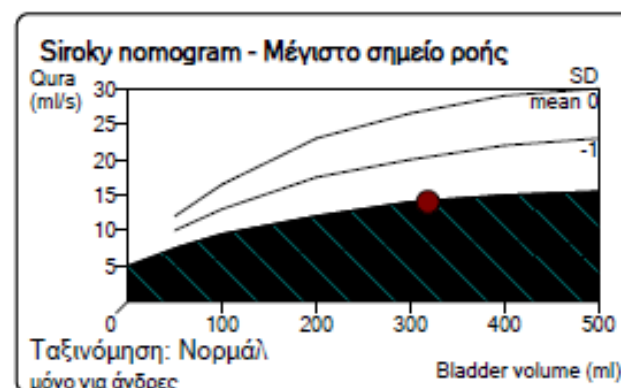
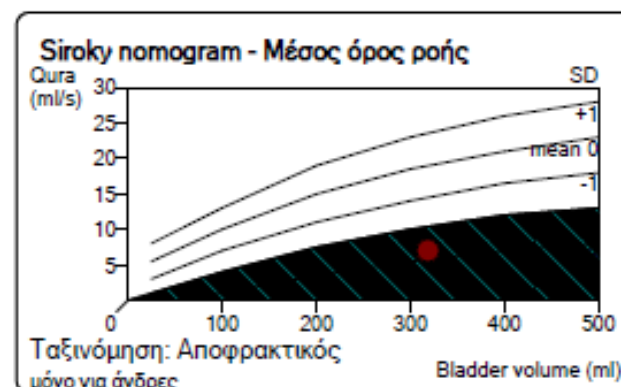
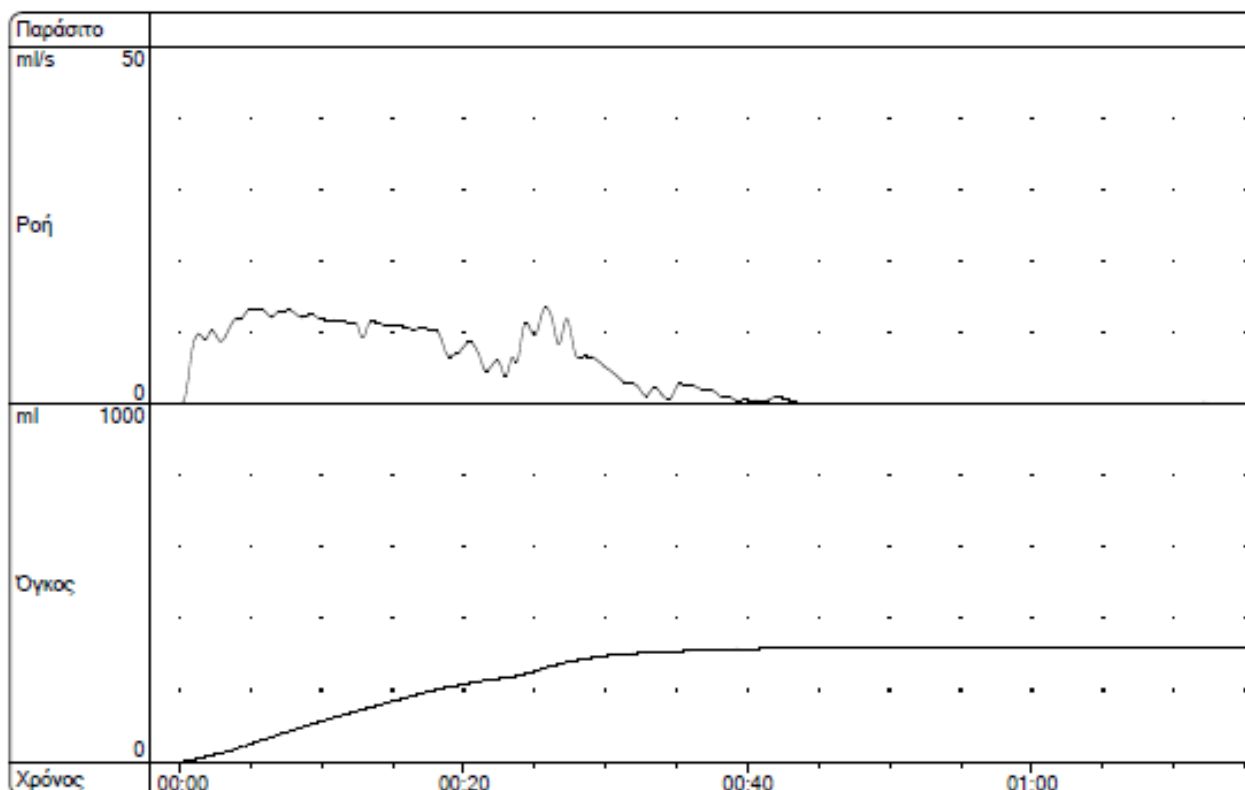
Αποτελέσματα

Μέσος όρος ροής : 2.1 ml/s
 Μέγιστο σημείο ροής : 3.4 ml/s
 Χρόνος μέχρι τη μέγιστη ροή : 8.8 s
 Ουρούμενος όγκος : 254.8 ml
 Χρόνος ροής : 121.8 s
 Χρόνος ούρησης : 125.3 s
 Διαστήματα : 2

Version: FR-2.5b, FM-2.5b, DB-2.5a

Σχόλια





Αποτελέσματα

Μέσος όρος ροής : 7,3 ml/s
 Μέγιστο σημείο ροής : 13,6 ml/s
 Χρόνος μέχρι τη μέγιστη ροή : 25,5 s
 Ουρούμενος όγκος : 318,5 ml
 Χρόνος ροής : 43,3 s
 Χρόνος ούρησης : 43,3 s
 Διαστήματα : 1

Version: FR-2.5b, FM-2.5b, DB-2.5a

Σχόλια

Over the Wire
Διαστολή στενώματος με
χρήση υδρόφιλων
διαστολέων.

Η διαδικασία γίνεται τυφλά
με χρήση μόνο τοπικής
αναισθησίας ξεκινώντας
απο διαστολή 8Ch μέχρι
20Ch.

Η διαδικασία μπορεί να
γίνει σε οποιοδήποτε χώρο
παραστει αναγκη

